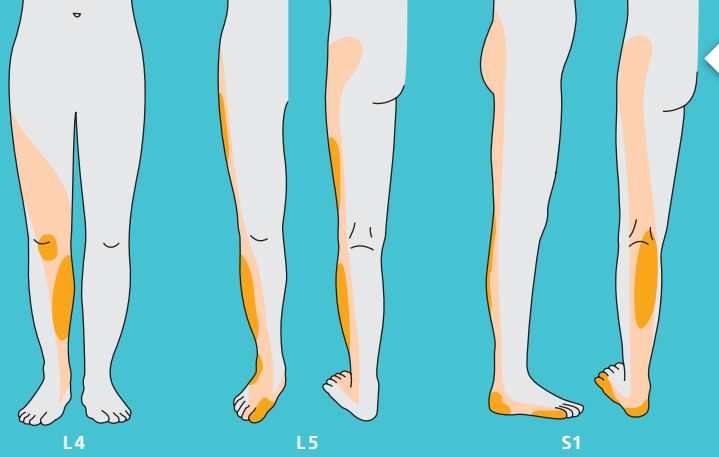

Bandscheibenvorfälle können zu Einengungen einer Nervenwurzel führen.

Jeder Nerv hat ein charakteristisches Muster der Schmerzausstrahlung, hier für die Nervenwurzeln L4, L5 und S1 gezeigt.

➔ Was geschieht in den ersten Tagen und Wochen nach einer Bandscheibenoperation?

Bereits am ersten Tag nach der Operation wird unter krankengymnastischer Anleitung geübt, wie man rückschonend aufsteht und wie man sich am besten bewegt. Innerhalb von wenigen Tagen hat man die wichtigsten Verhaltensregeln erlernt. Ob man anschließend nach Hause geht, um noch gelegentlich krankengymnastische Übungsbehandlungen zu erhalten oder um eine mehrwöchige ambulante Rehabilitationsmaßnahme durchzuführen, oder ob man in eine spezielle Rehabilitationsklinik geht, hängt von sehr vielen Faktoren und auch von den individuellen Wünschen ab.

Wichtig ist, dass neben den Übungen viel Ruhe eingehalten wird. Wichtig ist auch, dass man etwas erhöht mit geradem Rücken sitzt und den Körper im Ganzen dreht, ohne dass es zur Verdrehung in der Lendenwirbelsäule kommt. Lebenslang sollte auf rückengerechtes Verhalten im Alltag und ein gutes Training der Rückenmuskulatur geachtet werden. So können viele Probleme vermieden werden.

➔ Die Bandscheiben

Die Bandscheiben bestehen aus einem flüssigkeitshaltigen, Gel-artigen Kissen (Nucleus pulposus), welches von einem Faserring aus kräftigem Bindegewebe (Anulus fibrosus) umgeben ist und „in Form gehalten“ wird. Jeder Wirbel der Lendenwirbelsäule wird durch eine Bandscheibe von dem nächsten Wirbel getrennt. Gesunde Bandscheiben wirken wie prallelastische Puffer.

Je weiter unten in der Wirbelsäule, umso mehr Druck müssen Wirbelkörper und Bandscheiben aushalten. Intensivste körperliche Belastungen, „falsche Bewegungen“ und starkes Übergewicht können den Verschleiß der Bandscheiben und Wirbel fördern. Platzt der Faserring auf und tritt Bandscheibengewebe hervor, so entsteht ein Bandscheibenvorfall (Hernie, Prolaps).

Die Vorstufe ist die sogenannte Protrusion: Hierbei wölbt sich der durch Druck gedehnte Faserring hervor, ohne dass er einreißt und Bandscheibengewebe austritt. Ist ein Stück Bandscheibe ganz aus dem Faserring herausgepresst worden, so spricht man von einem Sequester.



KONTAKT

Priv.-Doz. Dr. med. Jörg Herdmann
Chefarzt
Wirbelsäule & Schmerz
Zentrum für Orthopädie und Wirbelsäulenchirurgie Düsseldorf

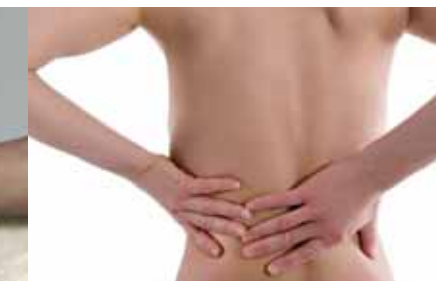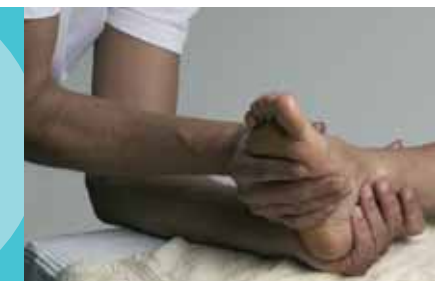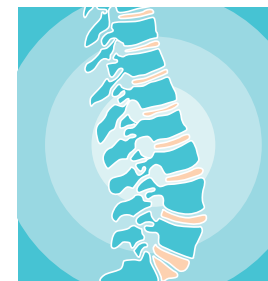St. Vinzenz-Krankenhaus
Schloßstraße 85
40477 Düsseldorf
www.vinzenz-duesseldorf.de

Das St. Vinzenz-Krankenhaus ist eine
Einrichtung im Verbund Katholischer Kliniken Düsseldorf (VKKD).
www.vkkd-kliniken.de

Diese Patienteninformation dient lediglich als Ergänzung zum Gespräch mit dem Arzt.

Bitte beachten Sie auch die Hinweise zu Risiken und Komplikationen auf unserem Aufklärungs- und Einwilligungsfomular.

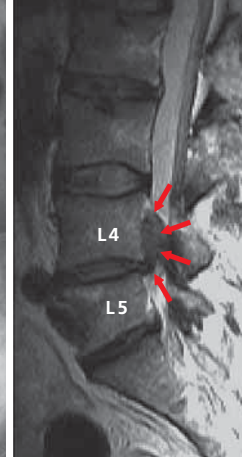
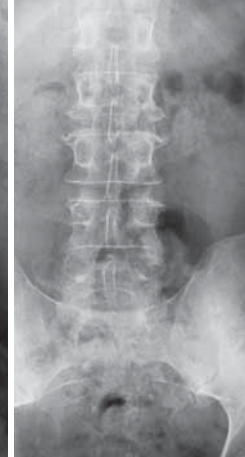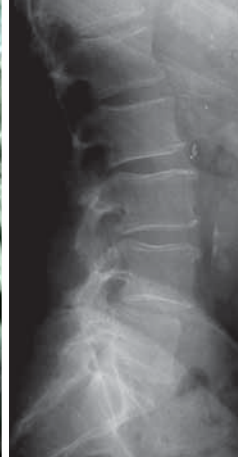1. Auflage, 08/2008 (Änderungen und Druckfehler vorbehalten)
Fotos: Paul Esser, © fotolia.de/Herbie, Stefan Redel



■ Bandscheibenvorfälle der Lendenwirbelsäule

PATIENTENINFORMATION

DIE CHIRURGISCHE BEHANDLUNG HÄUFIGER URSACHEN VON SCHMERZEN, SCHWÄCHE UND GEFÜHLSTÖRUNGEN IN BEINEN UND FÜSSEN

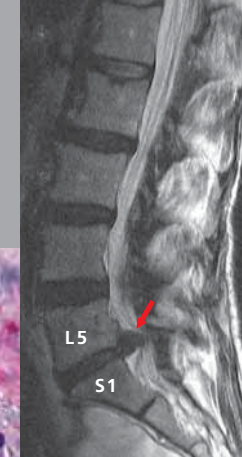
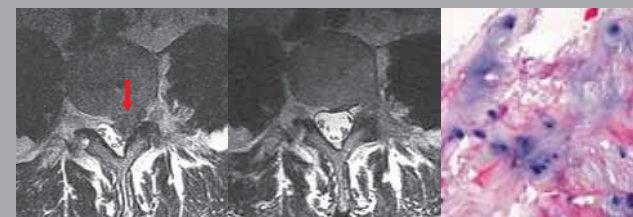


Bei einem Bandscheibenvorfall, kann die Röntgenaufnahme völlig unauffällig sein. Um einen Bandscheibenvorfall zu zeigen, ist ein Kernspintomogramm notwendig. Dennoch ist das Röntgen unverzichtbar, um knöcherne Schäden und Fehlstellungen zu erkennen.

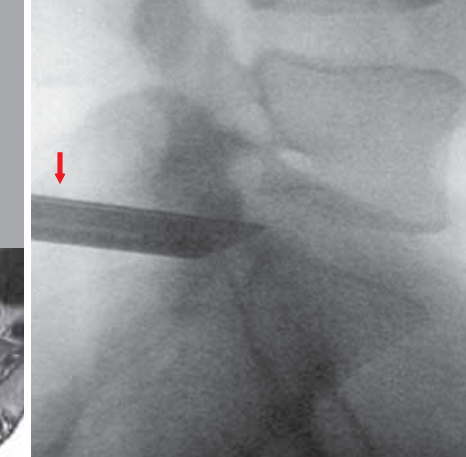
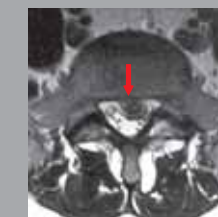Im Kernspintomogramm erkennt man einen großen Bandscheibenvorfall, der zwischen dem 4. und 5. Lendenwirbel ausgetreten und nach oben geschlagen ist. Das helle Nervenwasser und die Nervenwurzeln werden vom Bandscheibenvorfall verdrängt.

Vor der Operation (1. v.l.) sieht man gut die verdrängten Nervenstrukturen durch den Bandscheibenvorfall. Nach der Operation (2. v.l.) haben sich die Nervenwurzeln wieder ausgedehnt und völlig erholt.

Der entfernte Bandscheibenvorfall zeigt bei der feingeweblichen (histologischen) Untersuchung (3. v.l.) eine Vermehrung von Knorpelzellen in Grüppchen, auch „Brutkapseln“ genannt. Dies ist ein Hinweis auf eine Degeneration der Bandscheibe.



Der im Kernspintomogramm dargestellte Bandscheibenvorfall zwischen dem 5. Lendenwirbel und dem Kreuzbein (L5/S1) wird über das Endoskopröhrchen (intraoperatives Röntgenbild rechts) herausgezogen.



➔ Warum verursacht ein Bandscheibenvorfall Schmerzen, Gefühlsstörungen oder gar Lähmungen?

Wenn Bandscheibengewebe in den Rückenmarkskanal (Spinalkanal) hineingedrückt wird, können einzelne Nervenfasern hierdurch gereizt werden. Auch ein kleiner Bandscheibenvorfall, der unmittelbar an einer Nervenwurzel sitzt, kann erhebliche Schmerzen verursachen. Andererseits kann ein großer Bandscheibenvorfall, der an einer Stelle sitzt, wo die Nervenfasern genügend Platz zum Ausweichen haben, ohne wesentliche Beschwerden bleiben. Wird dann z. B. eine Kernspintomographie aus einem ganz anderen Grund durchgeführt, werden solche Bandscheibenvorfälle als Zufallsbefund entdeckt, ohne dass sie für den Patienten von Bedeutung sind und ohne dass sie unbedingt behandelt werden müssen. Führt der Bandscheibenvorfall jedoch zur Einengung einer Nervenwurzel, so können neben Schmerzen auch Kribbelerscheinungen, Taubheitsgefühle und Lähmungen auftreten. Jede einzelne Nervenwurzel hat ein ganz charakteristisches Muster von Schmerzausstrahlung und Lähmungsbild.

➔ Wann wird ein Bandscheibenvorfall zu einem Notfall?

Gelegentlich lassen die Schmerzen plötzlich nach, obwohl eine Lähmung eher zunimmt: Dies ist besonders tückisch, da das endgültige „Absterben“ der Nervenwurzel droht. Ein Wirbelsäulenchirurg muss sofort aufgesucht werden. Besonders große Bandscheibenvorfälle (Bandscheibenmassenvorfall) können eine gefährliche Störung der Blasen- und Darmfunktion mit unwillkürlichem Urinabgang und Verlust der Kontrolle über den Stuhlgang verursachen. Gleichzeitig treten Taubheitsgefühle im Genitalbereich und an beiden Oberschenkelinnenseiten auf (sog. Caudasyndrom). Auch in solchen Fällen muss der Wirbelsäulenchirurg notfallmäßig aufgesucht werden.

➔ Wann muss ein Bandscheibenvorfall operiert werden?

Wenn alle konservativen Behandlungsmöglichkeiten ausgeschöpft sind und die Schmerzen fortbestehen, muss man die Operation in Erwägung ziehen, um die Lebensqualität wiederherzustellen. Macht sich die Schädigung einer Nervenwurzel bereits durch Gefühlsstörungen oder Lähmungen bemerkbar oder sind gar Schwierigkeiten bei der Kontrolle über Blase und Darm vorhanden, so ist die Indikation für eine Operation fast ausnahmslos gegeben.

Damit sich eine Nervenwurzel erholen kann, sollte sie schnellstmöglich von dem Druck durch den Bandscheibenvorfall befreit werden. Je länger vor der Operation eine Gefühlsstörung oder Lähmung besteht, umso geringer sind die Chancen einer vollständigen Erholung.

Lassen sich die Beschwerden hingegen durch spezielle konservative Behandlungsverfahren (Infiltrationen, mikrotherapeutische Verfahren etc.) verbessern, so sollte die Operation vermieden werden. Bei uns werden nur etwa 10 % der Patienten mit Bandscheibenvorfällen operativ behandelt.

➔ Wie wird ein Bandscheibenvorfall an der Lendenwirbelsäule operiert?

Wenn möglich, wird heute ein endoskopisches Operationsverfahren angewendet. Hierbei gibt es fast keinen Hautschnitt: Das 8 mm dünne Röhrchen wird unter Röntgenkontrolle bis an den Bandscheibenvorfall herangeführt. Dann kann der Arzt das Operationsfeld auf einem Monitor beobachten und die Operation in der Tiefe durchführen, um den Bandscheibenvorfall aus dem Rückenmarkskanal herauszuziehen, ohne dass die Wirbelsäule bzw. der Spinalkanal durch einen Schnitt eröffnet werden muss. Ist eine endoskopische Operation aufgrund der Lage des Bandscheibenvorfalles nicht möglich, so wird die Operation heute immer mit Hilfe des

Operationsmikroskopes durchgeführt. Bei dieser sog. „mikrochirurgischen Technik“ ist der Hautschnitt ca. 4 cm lang. Die Öffnung des Spinalkanals selbst ist nur wenige Millimeter groß. Unter dem Mikroskop kann der Bandscheibenvorfall und die geschädigte Nervenwurzel identifiziert werden. Der Vorfall wird vorsichtig gelöst und entfernt. Mit dem Operationsmikroskop hat der Wirbelsäulenchirurg eine optimale Sicht und kann Nervengewebe von Narbengewebe und Bandscheibengewebe genau trennen. Es handelt sich um ein sehr schonendes Operationsverfahren.

Wird nur das hervorgebrochene Bandscheibestückchen aus dem Spinalkanal entfernt, so spricht man von einer Sequesterentfernung oder Sequestrotomie. Findet man eine große Lücke im Faserring, durch die das Bandscheibengewebe hervorquillt, so muss man auch das lose und kaputte Gewebe aus dem Bandscheibenschicht zwischen den beiden Wirbeln entfernen. Hierbei wird darauf geachtet, dass alle lockeren Bandscheibenanteile herausgezogen werden. Das restliche Gewebe wird belassen und bildet noch eine ausreichend starke Pufferzone zwischen den Wirbeln. Bei der Entfernung des Gewebes aus dem Bandscheibenschicht spricht man von einer Nukleotomie.

Sowohl die endoskopische als auch die mikrochirurgische Operation werden in Vollnarkose durchgeführt. In beiden Fällen steht der Patient bereits am ersten Tag nach der Operation wieder auf.

➔ Welche Komplikationen können bei einer Bandscheibenoperation auftreten?

Die Operation wird umso schwieriger, je länger der Bandscheibenvorfall besteht. Insbesondere, wenn über Jahre hinweg konservativ mit Infiltrationen behandelt wurde, da dann oft Verwachsungen und Verklebungen auftreten. Das Risiko einer Verletzung z. B. der Hirnhaut (auch in der Lendenwirbelsäule wird das Nervengewebe von der Hirnhaut umgeben und geschützt) ist dann höher als bei einem frischen Bandscheibenvorfall.

Trotzdem sind Schädigungen einzelner Nervenwurzeln mit bleibenden Gefühlsstörungen oder Lähmungen zum Glück sehr selten.

➔ Wie entsteht ein Rezidiv-Bandscheibenvorfall?

Trotz tadelloser Operation mit vollständiger Entfernung des Bandscheibenvorfalles kann es erneut zu einem Vorfall an der gleichen Stelle kommen: Bei allen Operationsverfahren und -techniken wird immer ein Rest Bandscheibengewebe als Puffer im Bandscheibenschicht zwischen den Wirbelkörpern belassen. Aus dem verbliebenen Puffer kann sich wieder ein Gewebestück lösen und seinen Weg in den Wirbelkanal suchen, wo es exakt die gleichen Beschwerden verursacht wie der ursprüngliche Bandscheibenvorfall.

Das Risiko für einen solchen Rezidivvorfall ist in den ersten sechs Wochen nach einer Operation am größten, da sich die Gewebelücken noch nicht geschlossen haben. Aus diesem Grund ist es wichtig, dass in dieser Zeit möglichst viel Ruhe eingehalten wird.