

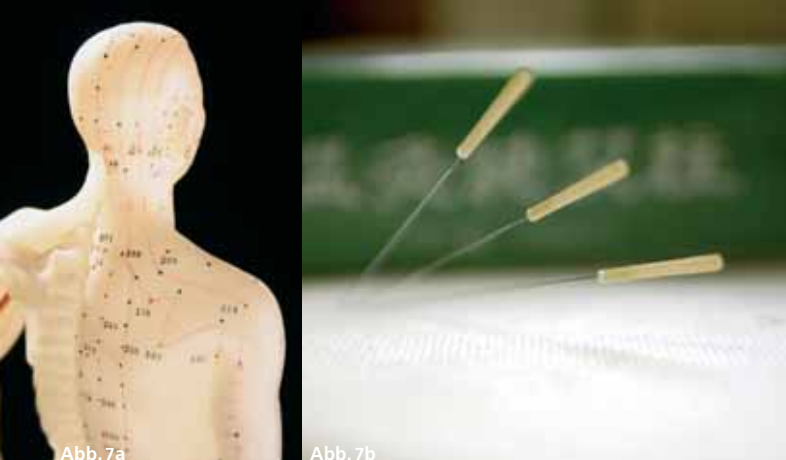Abb. 7: Die traditionelle chinesische Medizin (TCM) unterstützt z. B. mit der Akupunktur unser multimodules Behandlungskonzept.

➔ Welche Komplikationen können auftreten?

Zum Glück sind Komplikationen bei der Mikrotherapie selten. Als Nebenwirkung einer Infiltration kann es zu einer kurzzeitigen Kreislaufschwäche mit Blutdruckabfall und Schwindel kommen. Eine allergische Reaktion auf die Medikamente ist extrem selten. Wird das örtliche Betäubungsmittel unmittelbar an die Nervenwurzel gespritzt, ist der schmerzstillende Effekt besonders effektiv. Gleichzeitig können aber auch die Nervenfasern, die die Muskeln steuern, blockiert werden. Eine vorübergehende Schwäche der Muskulatur ist dann die Folge. Mit dem Abklingen der Wirkung des örtlichen Betäubungsmittels kehrt die Kraft zurück. Eine möglicherweise länger andauernde Schädigung einer Nervenwurzel ist äußerst selten. Bezogen auf die Gesamtzahl der Injektionen ist zum Glück auch das Auftreten einer Infektion an der Wirbelsäule sehr selten. In der Hand eines geübten Arztes ist die Mikrotherapie trotz der möglichen Komplikationen eine sehr sichere Behandlung. Bei vielen Indikationen wird die Mikrotherapie mit gutem Erfolg durchgeführt.

➔ Was ist nach der Mikrotherapie zu beachten und wie lange hält der Erfolg an?

Um den Effekt und die Wirkungsdauer der mikrotherapeutischen Infiltrationen zu steigern, kann eine sog. Thermokoagulation (Abb. 6) durchgeführt werden. Bei dieser Technik werden die kleinen Nervenendigungen im Bereich der Facettengelenke verödet, um die Schmerzleitung zu unterbrechen. Bei der Thermokoagulation wird hierfür Wärme angewendet. Wird eine Kältesonde zur Verödung eingesetzt (Kryotherapie), kann ein ähnlicher Effekt erzielt werden.

Wichtig ist, dass der Patient nach erfolgreicher Mikrotherapie sein Leben an das Krankheitsbild anpasst: Rückengerechtes Verhalten im Alltag und ein regelmäßiges Training zur Kräftigung der Rückenmuskulatur sind die wichtigsten Empfehlungen. Leider können wir nicht vorhersagen, welcher Patient nur kurze Zeit und welcher besonders lange von der Behandlung profitiert. Erfreulicherweise können wir dank der Mikrotherapie aber einem Großteil unserer Patienten einen operativen Eingriff ersparen oder die Operation zumindest um einige Zeit hinauszögern.



KONTAKT

Priv.-Doz. Dr. med. Jörg Herdmann  
 Chefarzt  
**Wirbelsäule & Schmerz**  
 Zentrum für Orthopädie und Wirbelsäulenchirurgie Düsseldorf

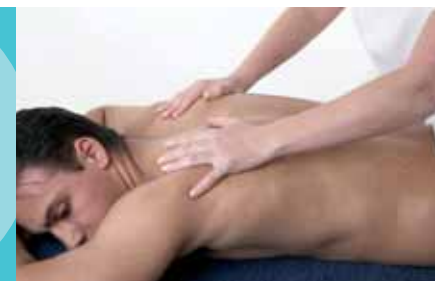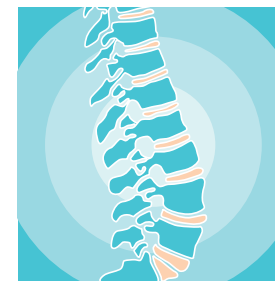St. Vinzenz-Krankenhaus  
 Schloßstraße 85  
 40477 Düsseldorf  
[www.vinzenz-duesseldorf.de](http://www.vinzenz-duesseldorf.de)

Das St. Vinzenz-Krankenhaus ist eine  
 Einrichtung im Verbund Katholischer Kliniken Düsseldorf (VKKD).  
[www.vkkd-kliniken.de](http://www.vkkd-kliniken.de)

Diese Patienteninformation dient lediglich als Ergänzung zum Gespräch mit dem Arzt.

Bitte beachten Sie auch die Hinweise zu Risiken und Komplikationen auf unserem Aufklärungs- und Einwilligungsfomular.

1. Auflage, 11/2008 (Änderungen und Druckfehler vorbehalten)  
 Fotos: Paul Esser; © fotolia.de/Marcel Mooij; © iStockphoto.com.de/Alice Day, aldra



# Mikrotherapie

PATIENTENINFORMATION

THERAPEUTISCHE INJEKTIONEN AN DER WIRBELSÄULE  
 ZUR BEHANDLUNG VON RÜCKENSCHMERZEN



## DIE MIKROTHERAPIE

**Abb. 1:** Mittels Computertomographie exakt positionierte Nadel zur Mikrotherapie an einer Nervenwurzel der Halswirbelsäule (CT-PRT = CT-gesteuerte periradikuläre Therapie).

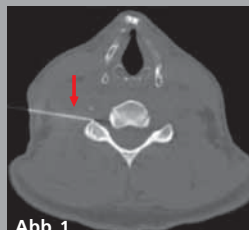

Abb. 1

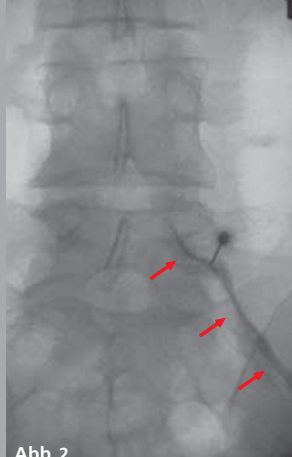


Abb. 2

**Abb. 2:** Periradikuläre Therapie (PRT): Mit einem Tropfen Kontrastmittel (KM) wird die schmerzende Nervenwurzel dargestellt (rote Pfeile: „L5 rechts“). Nun kann über die exakt platzierte Therapienadel das Medikament injiziert werden. Es verteilt sich dann genauso wie das KM entlang der Nervenwurzel, lindert die Schmerzen und hemmt den entzündlichen Prozess.

**Abb. 3:** Facetteninfiltration (FI): Sechs Therapienadeln genau an den schmerzhaften Facettengelenken (L 3/4, L 4/5 und L5/S1).

**Abb. 4a:** Bei der epiduralen Umflutung verteilt sich das KM im Rückenmarkskanal über mehrere Wirbelkörperetagen (rote Pfeile). So hat das Medikament eine große Wirkfläche.

**Abb. 4b:** Bei dieser Technik werden auch die Nervenwurzelabgänge in mehreren Segmenten vom Medikament erreicht (rote Pfeile).

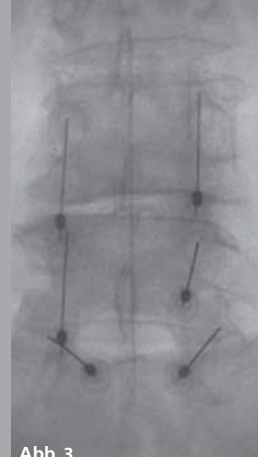

Abb. 3

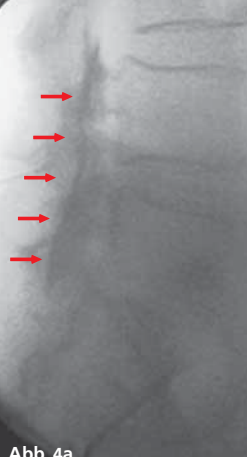


Abb. 4a

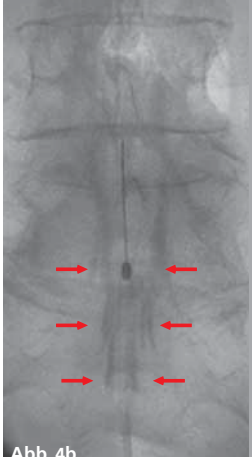


Abb. 4b

**Abb. 5:** ISG-Infiltration: Das KM verteilt sich in der gesamten Kreuz-Darmbein-Fuge. Mit dem Medikament kann der schmerzhafte Entzündungsprozess über die Therapienadel behandelt werden.

**Abb. 6:** Facetten-Thermokoagulation (FK): Die hauchdünne Wärmesonde (roter Pfeil) für die sog. Thermokoagulation wird zur Verödung der schmerzhaften Nerven an den Facettengelenken platziert.

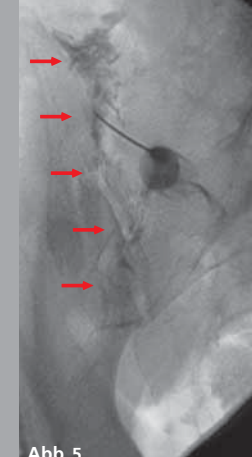


Abb. 5

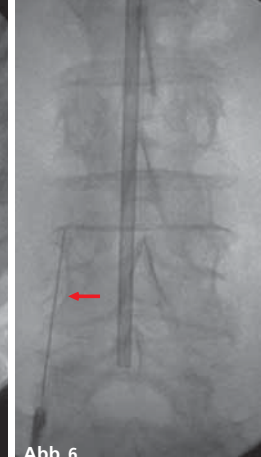


Abb. 6

### ➔ Wie entstehen die Rückenschmerzen?

Der Alterungsprozess der Wirbelsäule betrifft nicht nur die Bandscheiben, sondern auch die Wirbelkörper und insbesondere die kleinen Wirbelgelenke, die sog. Facettengelenke. Der Alterungsprozess wird in der Medizin mit dem Begriff „degenerative Veränderungen“ umschrieben. Ähnlich wie am Hüftgelenk oder am Kniegelenk kommt es auch an den Wirbelgelenken zu einer Arthrose: Hier wird sie als Facettengelenksarthrose bezeichnet. Sie ist häufig die Ursache für quälende Rückenschmerzen. Treten die Schmerzen besonders morgens nach dem Aufstehen oder nach längerem Sitzen auf, so wird dieser Schmerz als „Anlaufschmerz“ bezeichnet.

Facettengelenke, Wirbelkörper und Bandscheiben dürfen nie isoliert betrachtet werden. Der degenerative Prozess betrifft stets alle Strukturen. Bei den Wirbelkörpern werden die Veränderungen als Osteochondrose bezeichnet, bei den Bandscheiben kommt es zu Vorwölbungen bis hin zu Bandscheibenvorfällen. Die Schmerzen entstehen in den Strukturen der Wirbelsäule selbst, aber auch, wenn durch die degenerativen Veränderungen einzelne Nervenwurzeln eingeeengt werden.

Kommt es zu einer Einengung des gesamten Rückenmarkskanals im Bereich der Lendenwirbelsäule, spricht man von einer Lumbalstenose. Typischerweise klagen die Patienten dann über belastungsabhängige Beschwerden in den Beinen. Nach einer kurzen Gehstrecke treten Schmerzen oder Gefühlsstörungen bis hin zu Schwächeerscheinungen in den Beinen auf. Das Beschwerdebild wird als Claudicatio spinalis bezeichnet und ähnelt der „Schaufentrankheit“ bei Durchblutungsstörungen in den Beinen.

### ➔ Wie entstehen Schmerzen, die vom Nacken in den Kopf oder in die Schultern und Arme ausstrahlen?

Genauso wie an der Lendenwirbelsäule kommt es auch im Bereich der Halswirbelsäule zu degenerativen Veränderungen an Bandscheiben, Wirbelkörpern und Wirbelgelenken. Hals- und Lendenwirbelsäule können ganz unterschiedlich betroffen sein. Ist die Halswirbelsäule betroffen, strahlen die Schmerzen über die Schultern bis in die Hände, aber auch oft in den Kopf aus. Auch Schwindelerscheinungen können auftreten.

### ➔ Wie kann man die degenerativen Veränderungen an der Wirbelsäule vermeiden oder aufhalten?

Das Fortschreiten des Alterungsprozesses an der Wirbelsäule ist kaum zu beeinflussen. Eine ursächliche Heilung kann medikamentös leider nicht erreicht werden. Jeder kann aber durch ein rückengerechtes Verhalten im Alltag zur Schonung der Wirbelsäule beitragen: Rückengerechtes Bücken, Heben und Tragen wird in unserer Rückenschule und bei der Krankengymnastik erlernt. Besonders wichtig ist aber die „innere Stabilität der Wirbelsäule“: Diese Stabilität wird durch eine kräftige Rückenmuskulatur erreicht. Krankengymnastisches Training, Krafttraining an speziellen Geräten unter Anleitung, aber auch ein regelmäßiges Schwimmtraining können zur Stärkung der Rückenmuskulatur und damit auch zu einer positiven Beeinflussung des Beschwerdebildes erheblich beitragen. Der Werbeslogan „ein starker Rücken kennt keinen Schmerz“ hat einen wahren Hintergrund.

### ➔ Wann müssen Schmerzen behandelt werden?

Führen die Nacken- oder Kreuzschmerzen zu einer Beeinträchtigung der Lebensqualität, so sollte frühzeitig eingeschritten werden. Die Beschwerden dürfen keinesfalls zu einem „chronischen Schmerzsyndrom“ werden, denn dann wird eine Behandlung sehr schwierig.

### ➔ Wie kommt es zur Diagnose und wie wird der Behandlungsplan erstellt?

Der Wirbelsäulenspezialist braucht zur Beurteilung und zur Einordnung des Schmerzbildes in der Regel eine Kernspintomographie und die normalen Röntgenaufnahmen (von vorn, von der Seite und in Funktionsstellung). So können schwerwiegende Erkrankungen, die möglicherweise einer operativen Behandlung bedürfen, sicher ausgeschlossen werden. Unser Ziel ist es stets, die Operation zu vermeiden. Mit der exakten Schilderung der Schmerzen und ihrer Ausstrahlung und anhand der Bilder sowie einer eingehenden klinisch-neurologischen Untersuchung kann der Arzt die Mikrotherapie gezielt planen.

### ➔ Wie trifft der Arzt den schmerzhaften Punkt?

Neben der klinisch-neurologischen Untersuchung wird eine Schmerzpunktanalyse durchgeführt. Hat man den Zielpunkt für die Infiltration festgelegt, so wird mithilfe eines digitalen Bildwandlers oder auch mit dem Computertomogramm (Abb. 1) eine hauchdünne Nadel eingeführt. Mit einem Tropfen Kontrastmittel kann die exakte Platzierung der Nadelspitze genau kontrolliert werden. Erst jetzt wird das Medikament vorsichtig eingespritzt.

Wenn die Schmerzen vom Nacken in den Arm bzw. vom Kreuz in das Bein ausstrahlen, so kann oft mit einer Injektion unmittelbar an die Nervenwurzel eine Schmerzlinderung herbeigeführt werden. Man spricht von einer periradikulären Infiltrationstherapie (Abb. 2). Bei schlimmen Nacken- oder Kreuzschmerzen, die z. B. durch Überstrecken provoziert werden können, helfen oft Infiltrationen direkt in die kleinen Wirbelgelenke. Mit diesen sog. Facettengelenksinfiltrationen (Abb. 3) werden oft auch die ausstrahlenden Schmerzen genommen. Stehen belastungsabhängige Schmerzen und Schwächegefühle in den Beinen nach einer kurzen Gehstrecke als Folge einer Spinalkanalstenose im Vordergrund, so kann mit einer Injektion in den Rückenmarkskanal an die Oberfläche der Hirnhaut eine Besserung herbeigeführt werden. Auch die Nervenfasern in der Wirbelsäule werden von einer Hirnhaut-hülle geschützt: Der Hirnhautsack (Dural sack) umhüllt alle Nervenwurzeln. Man spricht bei dieser Injektion auch von einer epiduralen Umflutung (Abb. 4).

Wenn die Schmerzen ganz unten an der Wirbelsäule rechts oder links über dem Gesäß lokalisiert sind, diese Stelle sehr druckempfindlich ist und man kaum auftreten kann, so muss auch an eine Arthrose der Kreuz-Darmbein-Fuge (das Iliosacralgelenk) gedacht werden. Diese Schmerzen können mit einer „ISG-Infiltration“ behandelt werden (Abb. 5).

### ➔ Welche Medikamente werden bei der Infiltration verabreicht?

Es handelt sich meist um ein Gemisch aus einem örtlichen Betäubungsmittel und einem Cortisonpräparat. Dabei führt das örtliche Betäubungsmittel zu einer raschen Schmerzlinderung. Nach einigen Stunden zeigt auch das Cortisonpräparat seine Wirkung: Das Gewebe schwillt ab und der begleitende Entzündungsprozess lässt nach. Während die Wirkung des örtlichen Betäubungsmittels nach wenigen Stunden verflogen ist, hält die Wirkung des Cortisonpräparates an.

### ➔ Können die Infiltrationen wiederholt werden?

In der Regel werden die mikrotherapeutischen Infiltrationen mehrfach wiederholt, um einen guten Effekt zu erzielen. Wichtig ist, dass stets Hand in Hand mit der Krankengymnastik und der Massageabteilung gearbeitet wird (Physiotherapie und physikalische Anwendungen). Das bei uns durchgeführte Behandlungskonzept basiert auf einer multimodalen Schmerztherapie. Gelegentlich nehmen unsere Patienten auch die traditionelle chinesische Medizin (TCM) zur Unterstützung der Schmerztherapie wahr.